14 ANNI DI FOLLOW-UP DI UNO SPLIT CREST COMPLESSO NELL'ARCATA INFERIORE

Leonardo Targetti
Odontoiatra, Firenze

PAROLE CHIAVE
follow up, edentulia multipla inferiore, atrofia ossea, split crest, biomateriali, placche e viti da osteosintesi



La paziente (42 anni, non fumatrice, in buono stato di salute generale) si è presentata nel mese di novembre 2009 in studio lamentando la comparsa di dolore nell'arcata inferiore durante la masticazione. Il ponte di quattro elementi sugli elementi naturali 44 e 47 presentava un elevato grado di mobilità, così come gli elementi 33 e 34; gli elementi 35 e 36 erano già mancanti (Fig. 1).

A seguito di un'attenta valutazione clinica e radiografica gli elementi 47, 44, 33 e 34 sono stati giudicati non più mantenibili.
Alla paziente è quindi stata proposta l'estrazione dei suddetti elementi e spiegato la necessità di un esame TC Cone Beam per valutare la fattibilità di un restauro implantoprotesico per via dello scarso spessore della cresta ossea residua da entrambi i lati.

Trascorsi sei mesi dalle estrazioni con l'ausilio dell'esame Cone Beam (Figg. 2 a-d) è stato valutato il volume osseo disponibile. La sottigliezza del processo alveolare di destra non permetteva il posizionamento di impianti senza un intervento di espansione di cresta, mentre l'emiarcata di sinistra era sufficientemente larga per poter inserire degli impianti di piccolo diametro.
Ottenuto il consenso della paziente si è deciso di eseguire prima l'intervento di split crest con contestuale inserimento di quattro impianti nel 4° quadrante e poi, in un secondo momento, il posizionamento di quattro impianti nel 3° quadrante.

Per l'intervento di split crest, alla luce dei rapporti di vicinanza con il canale alveolare mandibolare, è stato eseguito un lembo ampio con l'esposizione del forame mentoniero (Figg. 3, 4).
Dopo aver rimodellato la corticale con una fresa da chirurgia (Fig. 5), è stata aperta la corticale crestale con un disco diamantato fine montato su un manipolo dritto (Fig. 6).

L'esiguità della sezione trasversale ha reso necessario il distacco della parete vestibolare mediante tagli verticali e longitudinali mirati (Fig. 7).
Successivamente sono stati inseriti quattro impianti Classix XCN® con tecnica bifasica (Ø 3,3x14 mm, due Ø 3,3x12 mm e Ø 4,1x12 mm) nella zona dove la mandibola si allargava, ottenendo una discreta stabilità primaria in 3-4 mm di osso nativo (Fig. 8).

Dopo aver forato in due punti la stecca di corticale vestibolare (Fig. 9) e in corrispondenza anche la corticale linguale (Fig. 10), la parete vestibolare è stata fissata alla parete linguale con due viti da osteosintesi di 10 mm di lunghezza (Fig. 11). In questo modo è stata assicurata una perfetta immobilità anche agli impianti.
Tutte le zone beanti sono state riempite con un sostituto osseo sintetico. L'area è stata poi coperta con membrane ossee di banca per facilitare il mantenimento di una forma adeguata dell'arcata (Fig. 12); infine il lembo è stato passivato e suturato (Figg. 13, 14).

A quattro mesi di distanza sono stati inseriti quattro impianti Classic XCN® Ø 3,3 (tre lunghi 12 mm e uno da 14 mm) con tecnica bifasica nell'emiarcata di sinistra dopo aver abbassato la cresta ossea con una fresa chirurgica a palla montata sul manipolo dritto; la zona d'impianto è stata ricoperta con membrane riassorbibili (Figg. 15-18).

Dopo altri quattro mesi gli impianti sono stati riaperti, le viti da osteosintesi rimosse e i tappi di chiusura sostituiti da tappi di guarigione (Figg. 19-22).
Sulla base di un'impronta analogica il laboratorio ha realizzato due ponti in metallo ceramica che sono stati consegnati alla paziente dopo il rifacimento conservativo degli elementi anteriori (Fig. 23).

L'immagine clinica e radiografica del mese di febbraio 2024, a distanza di 14 anni, mostrano un eccezionale mantenimento dei risultati ottenuti (Figg. 24-27); anche nel 4° quadrante, dove è stato eseguito lo split crest, la cresta ossea perimplantare è rimasta stabile nel tempo a supporto dei tessuti molli che si presentano sani e naturali; un risultato che ha superato le nostre aspettative vista la difficile situazione iniziale e l'espansione di cresta particolarmente complessa.

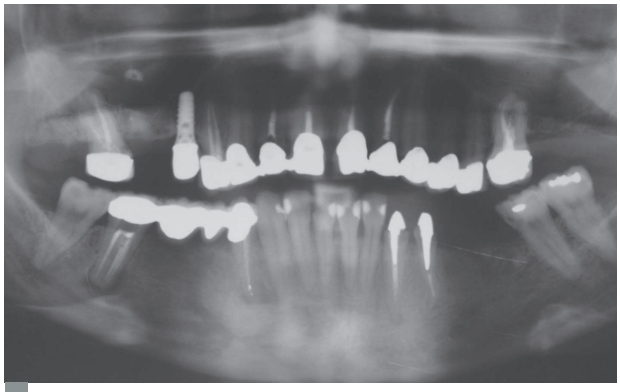

FIG. 1 - OPT iniziale

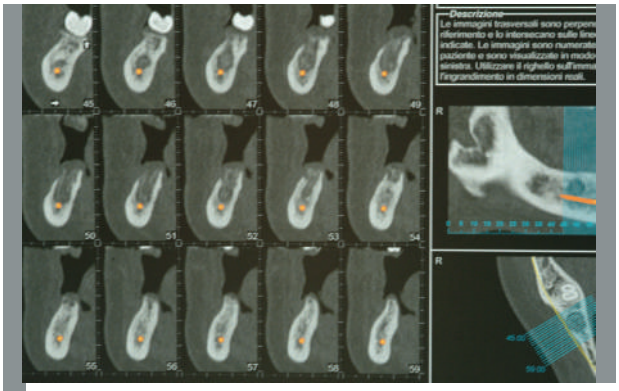

FIG. 2a - Cross section emiarcata destra zona posteriore fino all'ottavo

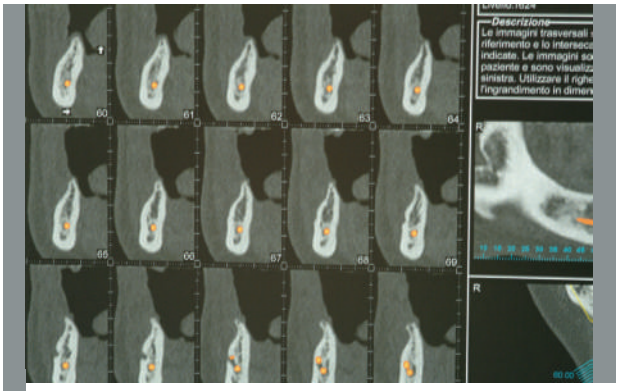

FIG. 2b - Cross section emiarcata destra zona premolare fino al forame mentoniero

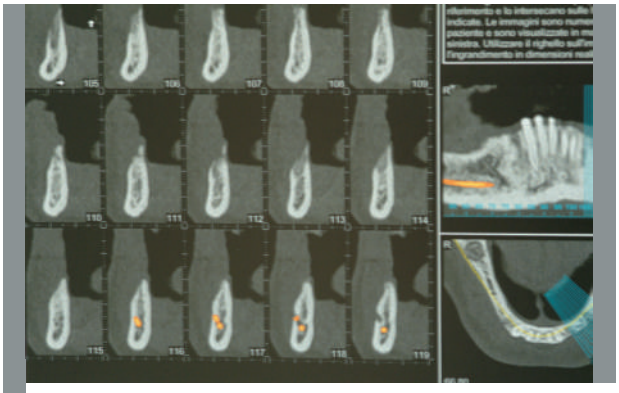

FIG. 2c - Cross section emicarcata sinistra zona canina fino al forame mentoniero

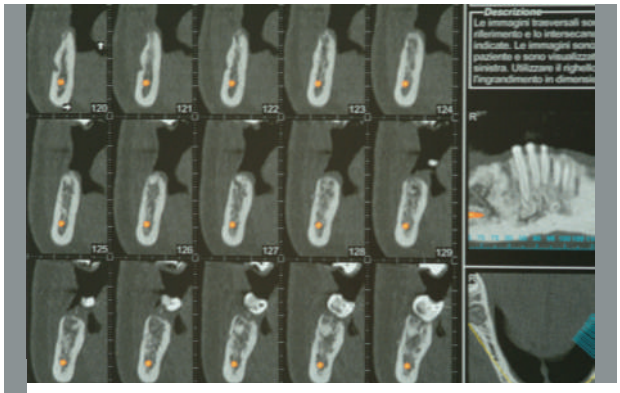

FIG. 2d - Cross section emiarcata sinistra zona posteriore fino al molare

CHIRURGIA - 4° QUADRANTE



FIG. 3 - Visione clinica pre-operatoria

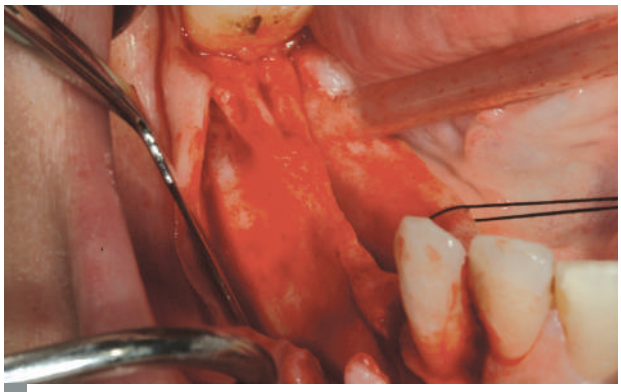

FIG. 4 - Apertura del lembo con esposizione del forame mentoniero

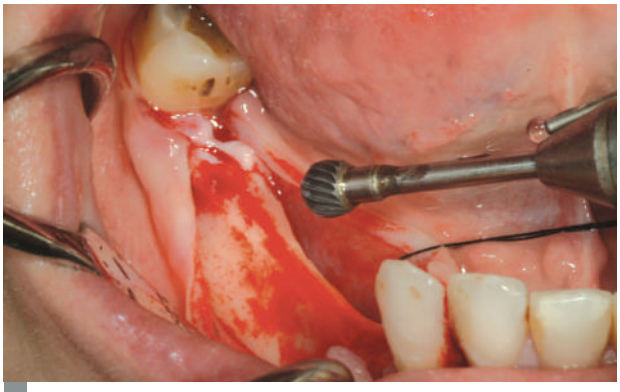

FIG. 5 - Rimodellamento della corticale con fresa a palla da chirurgia

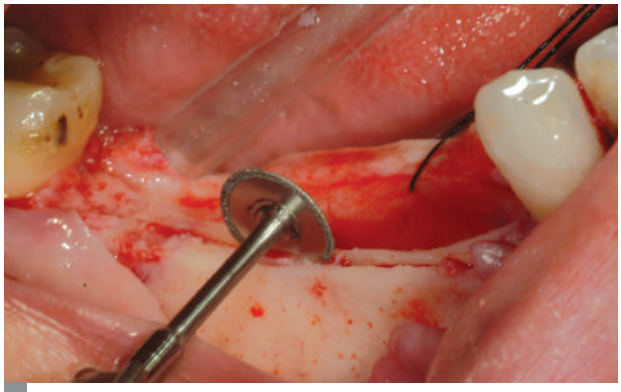

FIG. 6 - Apertura della corticale crestale con un disco diamantato fine

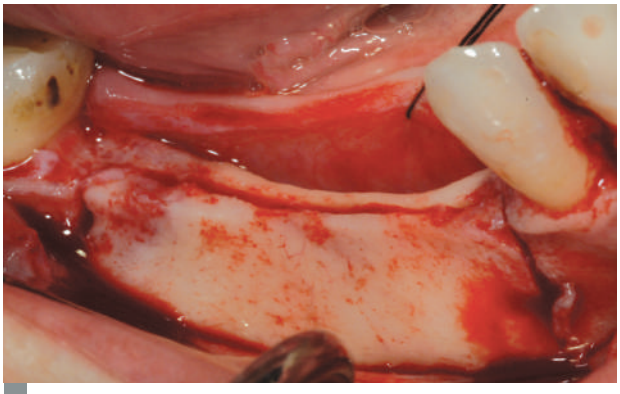

FIG. 7 - Tagli verticali e longitudinali della corticale vestibolare per distaccare la parete vestibolare

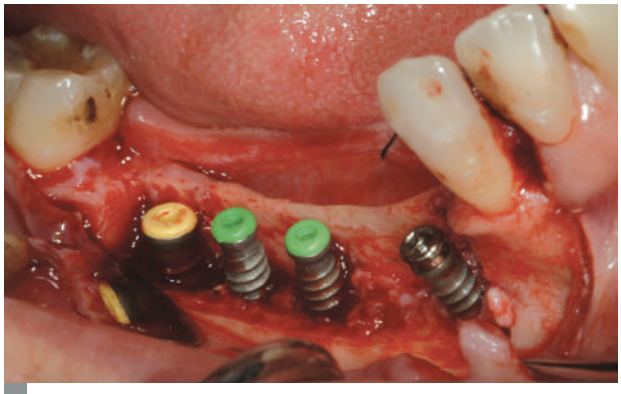

FIG. 8 - Quattro impianti Classix XCN® inseriti nella zona dove il mascellare inferiore si allargava nel 4° quadrante

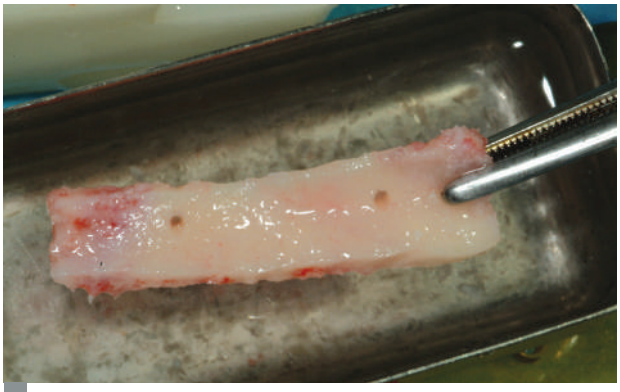

FIG. 9 - Foratura della stecca di corticale vestibolare

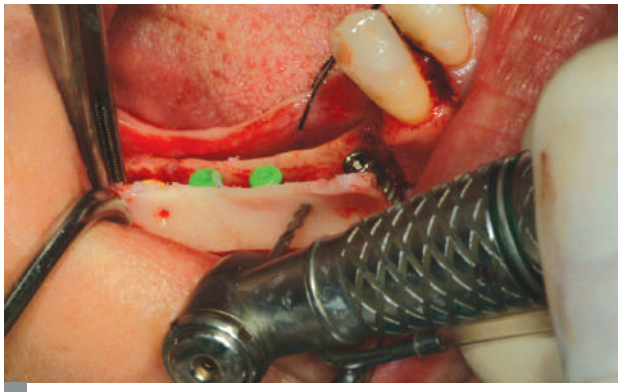

FIG. 10 - Foratura della corticale linguale in corrispondenza dei fori sulla stecca vestibolare per l'inserimento delle viti da osteosintesi

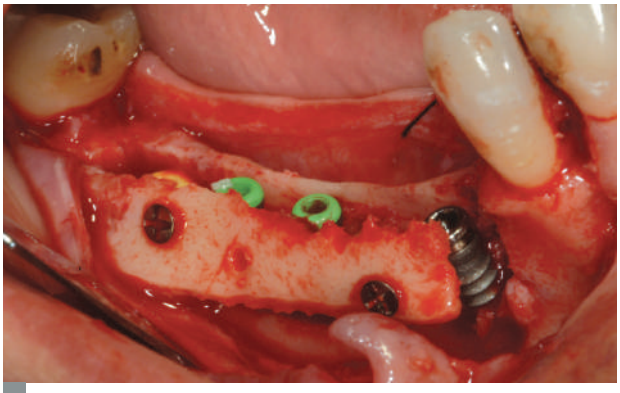

FIG. 11 - Stecca vestibolare fissata con viti da osteosintesi alla parete linguale

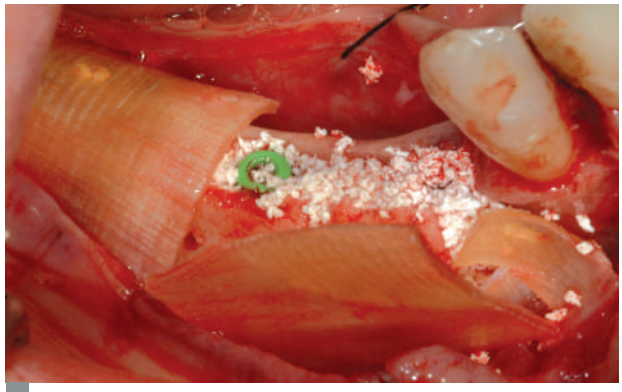

FIG. 12 - Zone beanti riempite con sostituto osseo sintetico e copertura della zona con membrane ossee di banca

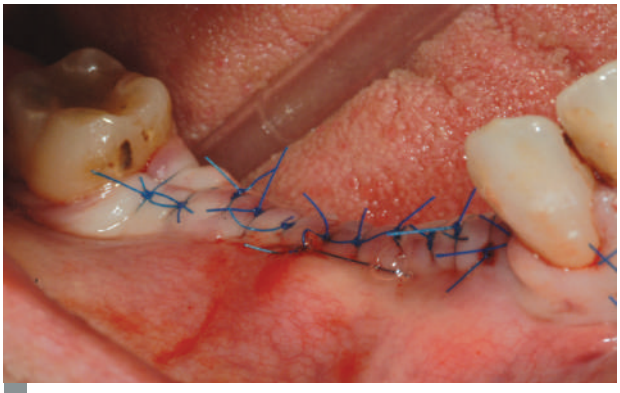

FIG. 13 - Lembo suturato dopo passivazione

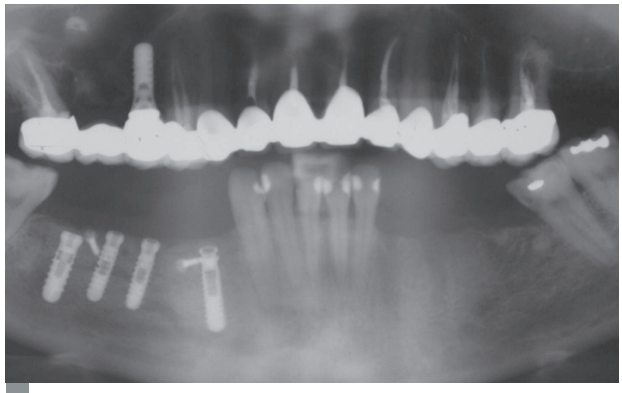

FIG. 14 - OPT post-intervento

CHIRURGIA - 3° QUADRANTE

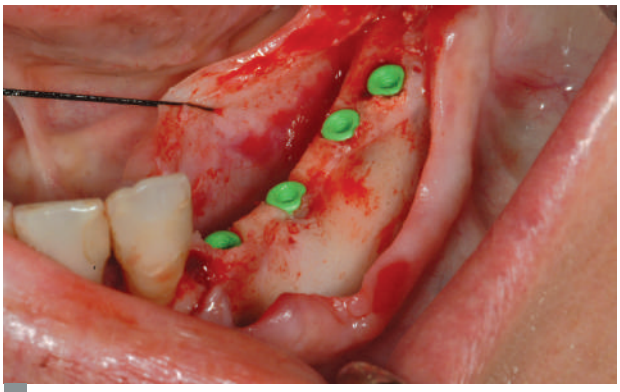

FIG. 15 - Quattro impianti Classix XCN® inseriti nel 3° quadrante

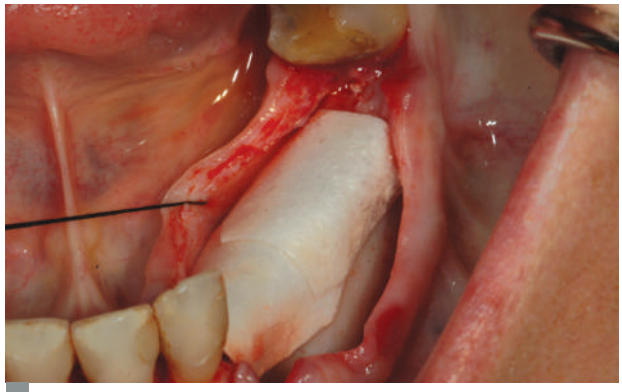

FIG. 16 - Zona d'impianto coperta da membrane riassorbibili

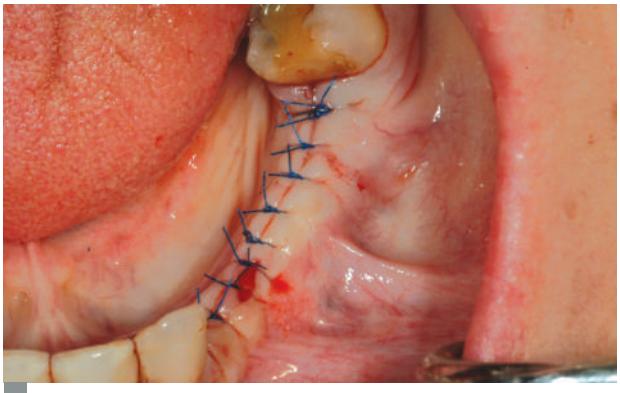

FIG. 17 - Sutura

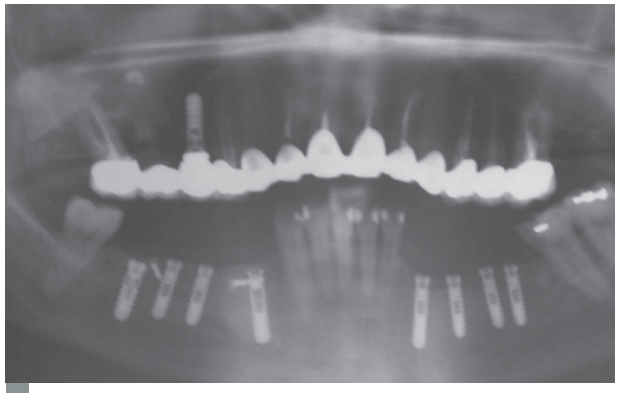

FIG. 18 - OPT post-intervento

RIAPERTURA E PROTESIZZAZIONE



FIG. 19 - Visione clinica del 4° quadrante a distanza di 8 mesi dall'intervento

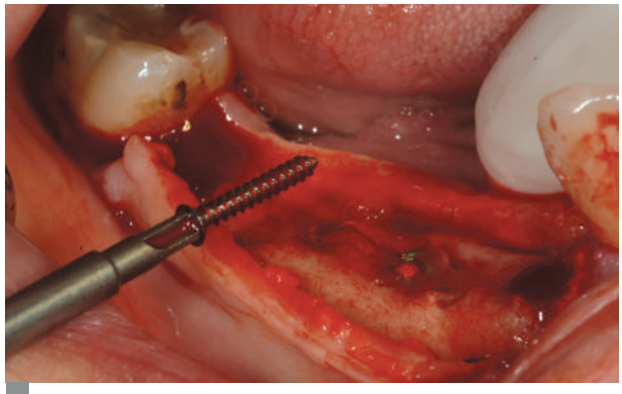

FIG. 20 - Rimozione delle viti da osteosintesi

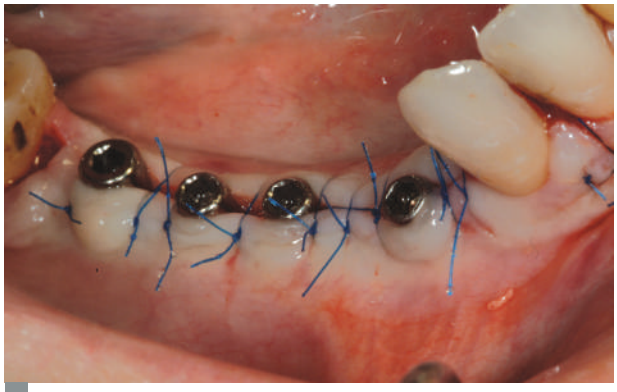

FIG. 21 - Tappi di guarigione inseriti negli impianti del 4° quadrante

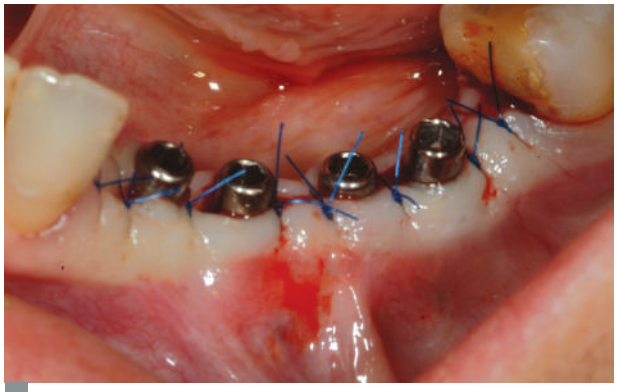

FIG. 22 - Tappi di guarigione inseriti negli impianti del 3° quadrante



FIG. 23 - Consegna di due ponti in metallo-ceramica cementati su monconi Basic

CONTROLLI A DISTANZA DI 14 ANNI



FIG. 24 - Controllo clinico febbraio 2024 a distanza di 14 anni

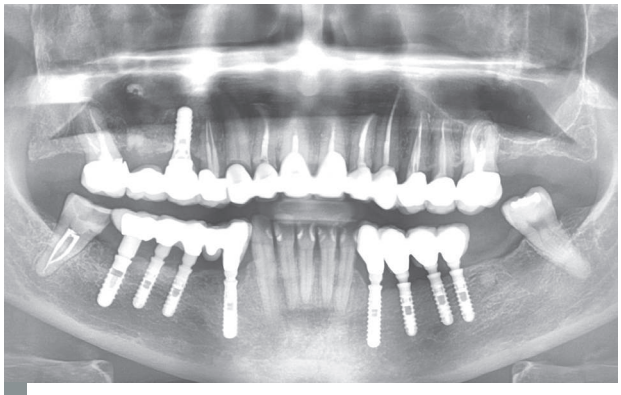

FIG. 25 - Controllo radiografico febbraio 2024 a distanza di 14 anni

CONFRONTO 4° QUADRANTE (Figg. 26a, b)

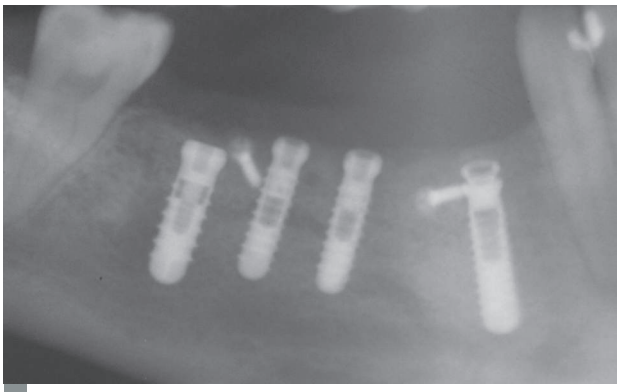

FIG. 26a - Post-intervento

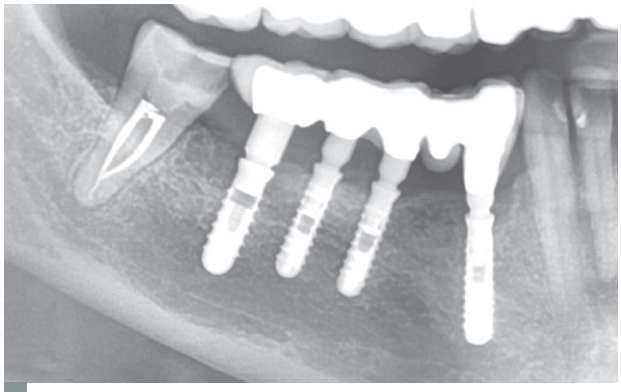

FIG. 26b - Dopo 14 anni

CONFRONTO 3° QUADRANTE (Figg. 27a, b)

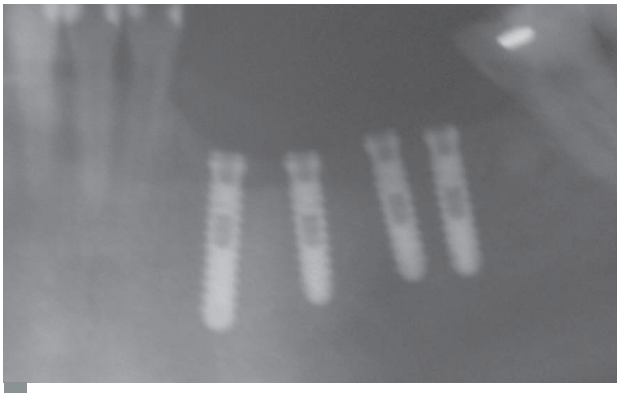

FIG. 27a - Post-intervento

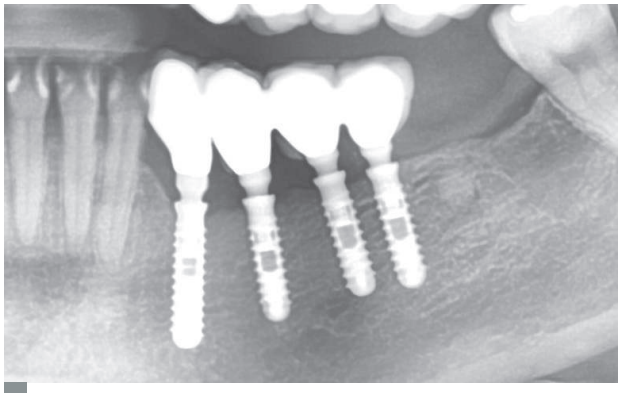

FIG. 27b - Dopo 14 anni

REALIZZAZIONI PROTESICHE

Laboratorio odontotecnico Petroni, Picchi, Perugi e Santoni - Firenze